

Sofortversorgung kompletter Kiefer mit festsitzendem Zahnersatz

Eine retrospektive Studie über 189 inserierte Implantate

Mit dem Ziel, Patienten schnell und sicher mit neuen Zähnen zu versorgen, entwickelte Dr. Paulo Malo das sogenannte „All-on-Four-Konzept“. Durch die folgende Studie sollte die Anwendung dieser Methode in unserer Praxis untersucht und analysiert werden.

Dr. Bernd Quantius, M.Sc./Mönchengladbach

■ Die Sofortbelastung bei der Versorgung zahnloser Unterkiefer auf vier Implantaten hat sich inzwischen als ein gut dokumentiertes Verfahren in der Implantologie bewährt. Paulo Malo weitete die Indikation dieser als „All-on-Four-Konzept“ von ihm entwickelten Methode auf den Oberkiefer aus und führt die Extraktion der nicht erhaltungswürdigen Zähne, Implantation sowie die Sofortversorgung mit einer temporären, implantatgetragenen Brücke innerhalb eines Tages durch.

Diese Vorgehensweise erspart den Patienten eine unkomfortable Übergangszeit mit einer herausnehmbaren, schleimhautgetragenen Versorgung. Darüber hinaus ist die berufliche und private Ausfallzeit minimiert. Im Folgenden soll die Umsetzung dieses Konzeptes in unserer Praxis und die Erfahrung nach ca. zwei Jahren Anwendung dieser Technik geschildert werden.

Grundlagen

Die beschriebene Vorgehensweise verbindet mehrere Konzepte, die jede für sich dokumentiert und wissenschaftlich untersucht wurden:

Sofortimplantation nach Extraktion

Hier zeigen die Untersuchungen ähnliche Erfolgsraten wie bei verzögerter Implantation, wobei die Implantation in einem parodontal erkrankten Gebiss vermieden werden sollte.^{6,14,18,23}

Verwendung gekippter Implantate

Die Kippung der distalen Implantate im Ober- bzw. Unterkiefer schafft die Möglichkeit, im Oberkiefer in vielen Fällen eine Sinusbodenelevation zu vermeiden und die Implantate im ortsständigen Knochen zu verankern. Beides zusammen ergibt die Voraussetzung, auch im Oberkiefer eine Sofortbelastung der Implantate durchzuführen. Belastungsuntersuchungen (Finite Elemente Berechnungen) sowie Studien zu den Implantatüberlebensraten zeigen keinen Unterschied zu axial eingesetzten Implantaten. Die Unterschiede zu den gerade eingesetzten Implantaten sind in diesen Untersuchungen statistisch nicht signifikant (Tab. 1).

| Studie | Implantatanzahl | Kiefer | Follow-up | Survivalrate | Bone-Loss (mm) |
|-------------------------------|-----------------|---------|---------------------|-------------------------------|-----------------------------------|
| Krekmanov et al. (2000) | 66 | OK + UK | 5 Jahre | 98 % tilted 93 % axial | |
| Aparicio et al. (2001) | 101 | OK | 5 Jahre | 100 % tilted 96,5 % axial | 1,21 tilted 0,92 axial |
| Aparicio et al. (2003) | 295 | OK | 1,5 bis 14 Jahre | 98,9 % tilted 98 % axial | 0,1 p.a. tilted 0,1 p.a. axial |
| Calandriello & Tomatis (2005) | 60 | OK | 1 Jahr | 96,7 % tilted 96,7 % axial | 0,34 tilted 0,82 axial |
| Capelli et al. (2007) | 246 | OK | 1 bis 5 Jahre | 98,8 % tilted 98,8 % axial | 0,8 tilted 0,9 axial |

Tab.1:????

Sofortbelastung

Unter Einhaltung der unten genauer beschriebenen Voraussetzungen ergibt sich eine ähnliche Überlebensrate wie bei unbelastet einheilenden Implantaten.^{3,7,8-17,19,20-22,24-26,27,29,30,34-37,38}

Die von Paulo Malo et al. publizierten Ergebnisse zeigen bei Anwendung des „All-on-Four-Konzeptes“ eine Implantatüberlebensrate von 96–98 % nach einem Jahr Belastung.^{31,32}

Material und Methode

Es wurden in unserer Praxis 46 Kiefer (22 OK und 24 UK) von 42 Patienten versorgt. Es handelte sich dabei um zwölf unbezahnte Kiefer. Bei den anderen Versorgungen lagen Restzahnbestände von einem bis zu zwölf Zähnen vor, die unmittelbar vor der Implantation (in derselben Sitzung) entfernt wurden.

Es wurden Patienten nach dieser Methode behandelt, die keinen oder einen nicht erhaltungswürdigen Restzahnbestand aufwiesen und den Wunsch nach einer festsitzenden Sofortversorgung hatten. Als Voraussetzung zur Durchführung der Behandlung wurde eine Mindestknochenhöhe von 10 mm bei einer Breite von 5 mm im Bereich 15–25 bzw. 35–45 gefordert. Aus diesem Grunde war die Anfertigung eines CTs oder DVTs im Vorfeld obligat. Darüber hinaus galt ein „Gummy Smile“ mit einer hohen

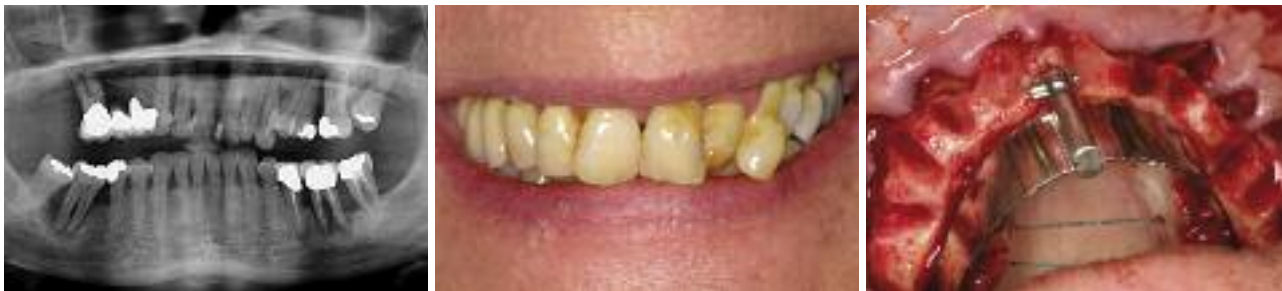

Abb. 1 und 2: Ausgangssituation, Patient mit fortgeschrittener parodontaler Problematik. – **Abb. 3:** Zustand nach Extraktion und Nivellierung des Kieferkammes.

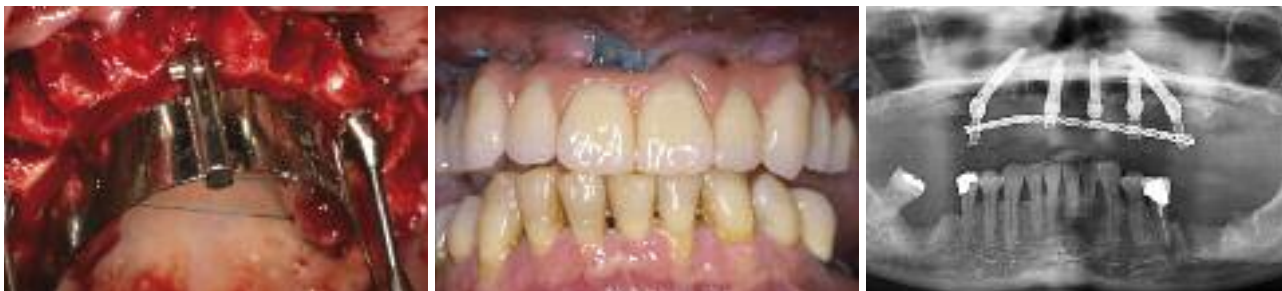

Abb. 4: Implantation und Ausrichtung der Abutments mithilfe der Führungsschablone. – **Abb. 5:** Fertige Sofortversorgung im Munde des Patienten. – **Abb. 6:** Röntgenkontrolle. Bei Ungenauigkeiten in Hinblick auf die Passung der Abutments (hier Regio 15) muss die temporäre Hülse aus der Versorgung gelöst und im Munde des Patienten wieder neu fixiert werden. In diesem Fall wurde aufgrund der geringen primären Stabilität des Implantates bei 21 ein weiteres Implantat Regio 23 eingesetzt.

Lachlinie als Ausschlusskriterium. Die Nachuntersuchung erfolgte in einem Zeitraum zwischen einem und 20 Monaten nach der Insertion und Belastung der Implantate. Die Behandlung erfolgte nach folgendem Protokoll:

1. Sitzung

Aufklärung des Patienten, DVT, Anfertigung von Situationsmodellen zur Herstellung individueller Löffel, Foto-status.

2. Sitzung

Entfernung der nicht erhaltungswürdigen Zähne, Implantation und Abdrucknahme je nach Patient und Ausgangssituation in Lokalanästhesie, ITN oder Sedierung. Bei einem Patienten mit Restzahnbestand ist nach der Extraktion eine Nivellierung des Kieferkammes zur Schaffung eines Plateaus erforderlich. Es muss eine penible Reinigung der Knochenoberflächen von Granulationsgewebe erfolgen, um eine gute Heilung zu gewährleisten (Abb. 3). Die beiden distalen Implantate (NobelSpeedy Groovy RP, Nobel Biocare) werden gewinkelt eingesetzt. Hierzu dient die Führungsschablone mit ihren Lasermarkierungen als Orientierung. Die Winkelung der Abutments (MultiUnit Abutment 30° engaged, Nobel-Biocare) erlaubt es, die Implantate bis zu einem Winkel von 45° einzusetzen, ohne Probleme mit dem Einschub der Versorgung befürchten zu müssen. Die vorderen Implantate werden typischerweise mit geraden Abutments (Multiunit Straight 2 mm) versorgt. Beim Einsetzen der distalen Abutments ist darauf zu achten, dass die Einbringhilfen parallel zu der Führungsschablone ausgerichtet werden. Insbesondere eine Angulation nach bukkal muss vermieden werden, damit die Öffnungen der Schraubkanäle hier nicht sichtbar werden (Abb. 4). Die Voraussetzung zur Sofortbelastung ist ein

Einbringdrehmoment von mindestens 30 Ncm. Aus diesem Grunde wird das Bohrprotokoll in Abhängigkeit von der Knochenqualität so modifiziert, dass bei weicherem Knochen eine umso stärkere Unterdimensionierung des Bohrkanals in Bezug auf den Implantatdurchmesser vorliegt. Ziel ist auch die Verankerung der Implantate in der Kortikalis des Nasenbodens, um eine maximale Stabilität zu erreichen. Standardmäßig werden im Unterkiefer wie auch im Oberkiefer jeweils vier Implantate eingesetzt. Wenn das Einbringdrehmoment nicht an allen vier Implantaten 30 Ncm überschreitet, wird ein weiteres eingesetzt, sodass an mindestens vier Positionen eine hohe Stabilität erlangt wird. Wenn nicht an mindestens drei Implantaten 30 Ncm erreicht wird, findet keine Sofortversorgung statt. In dem Untersuchungszeitraum war dies bei zwei Patienten der Fall. Sie wurden in dieser Studie nicht berücksichtigt.

3. Sitzung (am nächsten Morgen)

Einprobe der Zahnaufstellung sowie erneute Bissnahme über die Aufstellung. Insbesondere bei sedierten Patienten oder unter ITN ist eine präzise Bissnahme in der OP-Sitzung nicht möglich, wodurch sich die Notwendigkeit einer Korrektur ergibt.

4. Sitzung (nachmittags)

Nach der Einarbeitung der sog. temporary copings in die Kunststoffbrücke wurde diese als Langzeitprovisorium mit den Abutments verschraubt. Auf eine konvexe basale Gestaltung im Bereich der zu ersetzenden Zähne muss dabei geachtet werden. Bei der okklusalen Adjustierung wurde eine Front-Eckzahnführung angestrebt, um zu hohe Belastungen der Implantate in der Einheilphase zu vermeiden.

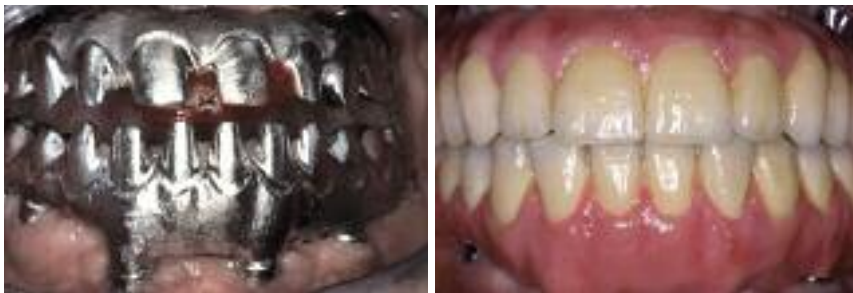

Abb. 7: Einprobe der CAD/CAM-Gerüste am Beispiel einer Totalversorgung im Ober- und Unterkiefer. – **Abb. 8:** Definitive Versorgung. In diesem Fall wurde im Oberkiefer eine keramische Verblendung und im Unterkiefer eine Kunststoffverblendung durchgeführt.

5. Sitzung

Nach einer Woche wurde die Suprakonstruktion abgeschraubt und die Nähte entfernt. Es erfolgte eine Reinigung und Kontrolle der Abutments. Danach wurde die Versorgung wieder fixiert und der Patient im Hinblick auf die erforderlichen Mundhygienemaßnahmen informiert. Nach drei (Unterkiefer) bzw. sechs Monaten (Oberkiefer) erfolgte die definitive Versorgung. Hier kamen CAD/CAM-gefertigte Metallgerüste aus NEM zum Einsatz (Abb. 7), die als Gerüst für eine Verblendung mit Keramik bzw. Kunststoff oder als Gerüst für Zahnersatz mit aufgestellten Zähnen dienten. Dadurch wurde eine sehr hohe Passgenauigkeit erzielt.

Ergebnisse

Zum Zeitpunkt der Untersuchung befanden sich die Implantate für einen Zeitraum von einem bis 20 Monate unter Belastung. Von den 189 nach dieser Methode gesetzten Implantaten gingen in diesem Zeitraum zwei verloren, davon jeweils eins im Ober- und Unterkiefer. Es handelte sich in beiden Fällen um das endständige Implantat Regio 25 bzw. 35. Das Implantat Regio 35 wurde drei Monate nach der Insertion, das Implantat Regio 25 nach sechs Monaten entfernt, da Beschwerden und Lockerung aufgetreten waren. Daraus ergibt sich eine prozentuale Überlebensrate von bisher 98 %. Als Ursache für den Verlust konnten bei dem Implantat Regio 25 eine mangelhafte okklusale Adjustierung bei einer Tendenz zum Bruxismus und bei Regio 35 ein Knochentrauma bei extrem

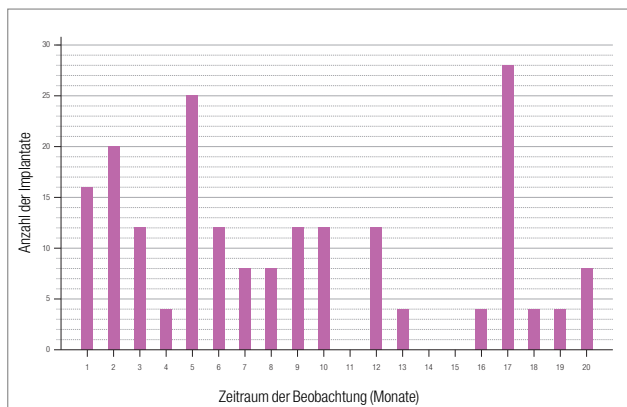


Diagramm 1: Zeitraum von der Implantation bzw. Belastung bis zu dem Zeitpunkt der Untersuchung.

harten Knochen und Überschreitung eines Einbringdrehmoments von 70 Ncm eruiert werden. Bei beiden Patienten konnten wir durch Nachimplantation das gewünschte Behandlungsziel einer definitiven, festsitzenden Versorgung erzielen. In drei Fällen wurden aufgrund der Knochenqualität und eines geringen Einbringdrehmomentes fünf Implantate, bei einem weiteren Fall sechs Implantate inseriert.

Bei zwei weiteren Patienten, die innerhalb des o.g. Zeitraumes behandelt wurden, fiel die Entscheidung aufgrund des geringen Einbringdrehmoments gegen eine Sofortversorgung und stattdessen für ein zweizeitiges Vorgehen. Diese Patienten wurden nicht in die Untersuchung aufgenommen.

Diskussion

Obwohl die Aussagekraft dieser Untersuchung aufgrund des begrenzten Untersuchungszeitraumes natürlich eingeschränkt ist, scheint sich die Erfolgsrate der nach diesem Konzept inserierten Implantate nicht grundsätzlich von denen nach den Standardverfahren inserierten sowie von Paulo Malo angegebenen Erfolgsraten zu unterscheiden. Obwohl sicher noch weitere und vor allen Dingen langfristige Untersuchungen notwendig sind, ergeben sich durch diese Methode neue Möglichkeiten bei der Behandlung von umfangreichen, implantologisch zu versorgenden Behandlungsfällen. Betrachtet man den Nutzen für die Patienten, der komfortablen temporären Versorgung und der überschaubaren Anzahl der Termine, so stellt sich diese Methode als eine sinnvolle Behandlungsoption in den o.g. Fällen dar. Gerade Patienten, die aus Furcht vor einer langen und unangenehmen Behandlung mit der Versorgung gezögert haben, nehmen diese Alternative gerne an. Als Nachteil ist sicher die Komplexität der Behandlung, die einen erfahrenen Chirurgen und eine gute Abstimmung mit dem Zahntechniker voraussetzt, zu sehen. ■

ZWP online
Eine Literaturliste steht ab sofort unter www.zwp-online.info/fachgebiete/implantologie zum Download bereit.

Danksagung

Vielen Dank an Herrn Wolfgang Sommer, der als Zahntechnikermeister auch in schwierigsten Situationen eine optimale Lösung findet, und an mein Team, ohne dessen Engagement die Umsetzung dieses Konzeptes nicht möglich gewesen wäre.

KONTAKT

Dr. Bernd Quantius, M.Sc.
Giesenkirchener Str. 40
41238 Mönchengladbach
E-Mail: info@drquantius.de